

Terapia con clodronato in un caso di osteoporosi transitoria dell'anca

Clodronate therapy in a case of transient osteoporosis of the hip

Summary

Uomo di 62 anni, in cui insorge un dolore e all'arto inferiore sinistro, che si estende dalla articolazione coxo-femorale al ginocchio. L'esame RNM evidenzia un edema midollare della testa e del collo femorale, lieve versamento articolare e ma assenza di danni osteocartilaginei. La terapia medica a base di clodronato, di cardiaspirina, riposo con scarico dell'arto e uso di stampelle per circa due mesi, ha prodotto in breve tempo una completa remissione della sintomatologia dolorosa e una restitutio ad integrum dell'osso, documentata dalla RNM eseguita a sei mesi di distanza.

Francioni C. Clodronate therapy in a case of transient osteoporosis of the hip. *Trends Med* 2012; 12(4):173-174.
©2012 Pharma Project Group srl. ISSN: 1594-2848

Anamnesi fisiologica

Uomo di 62 anni, nato e residente a Siena, coniugato, abile al servizio di leva, in apparente buona salute generale, discreto mangiatore, beve un bicchiere di vino ai pasti ed è in lieve soprappeso, di professione agricoltore.

Anamnesi patologica remota

Ha avuto le comuni malattie esantematiche dell'infanzia, ha subito un intervento di tonsillectomia a 8 anni, appendicectomia all'età di 23 anni, e un intervento di ernia del disco lombare all'età di 57 anni. Iperteso e ipercolesterolemico (in terapia con diuretici e statine).

Anamnesi patologica prossima

Dopo aver lavorato a lungo con inusuale sforzo fisico l'uomo inizia ad accusare dolore all'arto inferiore sinistro, esteso dall'anca al ginocchio, con difficoltà alla deambulazione e alla stazione eretta prolungata.

Il dolore e l'impotenza funzionale si aggravano rapidamente, peggiorano con il carico ponderale e la deambulazione e provocano una evidente zoppia. Ad un primo esame si pone il dubbio diagnostico tra una patologia della colonna vertebrale ed una patologia della coxo-femorale, ma la prima ipotesi viene esclusa non essendovi segni di danno neurogeno all'arto sinistro e non avendo protrusioni discali che potessero giustificare il quadro clinico. Ad una radiografia standard del bacino non si evidenzia una riduzione significativa della rima articolare della coxo-femorale sinistra, nè sclerosi sub-condrale o osteofitosi, pertanto si esclude che la causa del dolore possa essere una coxoartrosi primitiva. All'esame RNM del bacino, invece, si evidenzia un edema osseo importante della testa e del collo del femore sinistro, senza sclerosi nè appiattimenti o deformazioni della stessa, un lieve versamento articolare, senza evidenza di danno cartilagineo nè di sinovite (figura 1).

La terapia medica è stata improntata sull'uso di ortesi, quali stampelle, per ridurre il carico ponderale sull'articolazione suddetta e si è raccomandato il riposo quasi assoluto per almeno un mese. In seguito, con il miglioramento della sintomatologia, si è ridotto l'uso delle stampelle e aumentato progressivamente il carico, fino a un recupero funzionale ottimale ottenuto in circa tre mesi.

 **Cinzia Francioni**

Specialista in Reumatologia

Via Barontoli 326, San Rocco a Pilli, Siena

Figura 1. Si evidenzia all'esame RNM un edema osseo esteso dalla testa al collo del femore sinistro, al trocantere e alla epifisi femorale.

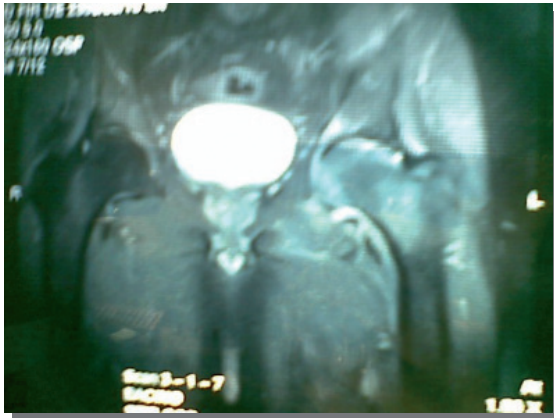
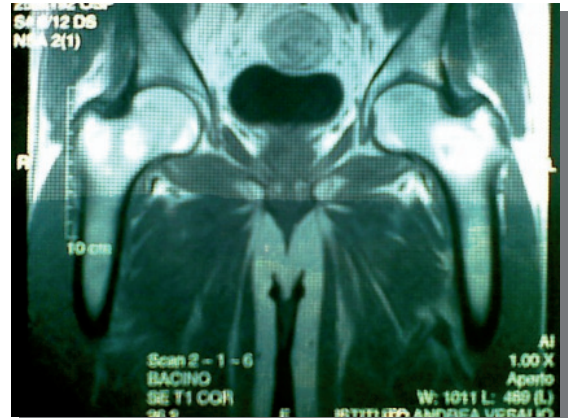


Figura 2. Dopo 6 mesi, regredito l'edema osseo rispetto al precedente esame non si rilevano alterazioni ossee nè articolari.



Inoltre come terapia farmacologia è stato consigliato clodronato intramuscolo in dose di attacco inizialmente (una fiala al di clodronato da 100 mg per 7 giorni, poi a giorni alterni per altri 15 giorni, quindi due volte a settimana per due mesi, e una a settimana fino a 6 mesi di terapia) e cardiaspirina come terapia antiaggregante.

Una visita dopo due mesi dall'inizio della cura evidenziava un netto miglioramento del dolore e della limitazione funzionale, il paziente aveva lasciato spontaneamente le stampelle e aveva ripreso la sua normale attività lavorativa. Dopo circa 6 mesi dall'inizio della terapia abbiamo effettuato una RNM di controllo che evidenziava una completa risoluzione dell'edema osseo e una completa integrità della struttura osteoarticolare dell'anca sinistra (figura 2).

Discussione

Le osteoporosi transitorie del femore e le algoneurodistrofie, sono indistinguibili in fase precoce da una osteonecrosi asettica della testa del femore e sebbene la eziopatogenesi di queste forme non sia definita, verosimilmente condividono come momento iniziale deficit microcircolatori, che a livello osseo conducono a una sofferenza ischemica e al classico edema evidenziato in modo precoce ed elettivo dalla RNM.

Bibliografia

1. Major NM, Helm CA. Idiopathic transient osteoporosis of the hip. *Arthritis Rheum* 1997; 40:1178-1179.
2. Harvey EJ. Osteonecrosis and transient osteoporosis

A livello microstrutturale l'osso colpito presenta una netta osteoporosi localizzata, con perdita di calcio, di trabecole e quindi della caratteristica resistenza al peso corporeo, per cui si possono realizzare in breve tempo microfratture subcondrali, deformazioni ossee e un'artrosi rapidamente invalidante.

La terapia medica raramente, in questi casi, giunge ad una restitutio ad integrum, forse perchè la diagnosi viene fatta tardivamente quando sono già intervenute le alterazioni artrosiche e le deformazioni scheletriche caratteristiche della necrosi ossea.

L'esito di queste patologie è pertanto quello di una progressione del danno osteoarticolare che può giungere fino al quadro distruttivo di una osteonecrosi asettica e condurre alla necessità di intervenire chirurgicamente con un impianto protesico.

La terapia con clodronato a dosi inizialmente elevate, l'effetto antiaggregante della cardioaspirina per proteggere la microcircolazione ossea, la riduzione del carico ponderale, hanno invece consentito di ridurre rapidamente il dolore e l'impotenza funzionale, di bloccare la perdita ossea, di proteggere la cartilagine e di consentire una completa guarigione documentata dalla RNM eseguita sei mesi dopo, ottenendo anche l'indubbio vantaggio di ridurre i costi economici legati alla chirurgia o alla disabilità. **TiM**

of the hip: diagnostic and treatment dilemmas. *Can J Surg* 2003; 46:168-169.

3. Marshall AT, Crisp AJ. Reflex sympathetic dystrophitis. *Rheumatology* 2000; 39:692-695.