

Diagnosi e trattamento delle onicomicosi

Le infezioni a carico dell'apparato ungueale sono notevolmente aumentate negli ultimi anni. Lungi dal costituire un problema meramente estetico, le onicomicosi hanno un rilevante impatto fisico, psicologico ed economico. Fortunatamente, l'introduzione di nuovi antifungini orali dotati di un ampio spettro d'azione e di un profilo farmacologico particolarmente vantaggioso ha sensibilmente migliorato la risposta clinica e microbiologica di tali infezioni. In questa rassegna affronteremo i vari tipi di onicomicosi, i criteri diagnostici ed i principali fattori di rischio in alcune sottopopolazioni, quali i diabetici ed i soggetti HIV positivi, con particolare attenzione alle più recenti strategie terapeutiche.

Diagnosis and management of onychomycosis

Summary

In recent years, nail structure infections have experienced a dramatic rise in incidence. Far from being just a cosmetic problem, onychomycosis has significant physical, psychological and financial implications. Fortunately, the introduction of newer systemic antifungal agents possessing a broad spectrum of activity and favourable pharmacological profiles has improved both mycological and clinical cure rates. In this review, we examine the clinical presentations of onychomycosis and main risk factors for healthy adults and certain special populations, such as HIV-infected and diabetic subjects, highlighting in the process latest treatment strategies.

Papini M. *Diagnosis and management of onychomycosis. Trends Med 2003; 3(4):245-255.*

© 2003 Pharma Project Group srl

Key words:
onychomycosis
antifungal agent(s)
nail(s)

Le dermatomicosi sono in progressivo aumento nei Paesi industrializzati, in relazione anche a condizioni ambientali, stili di vita ed abitudini favorevoli. Tra queste, le infezioni fungine dell'apparato ungueale, indicate comunemente con il termine "onicomicosi", hanno assunto negli ultimi anni una rilevanza epidemiologica, clinica e socioeconomica tale da richiedere maggiore attenzione da parte di medici, ricercatori e Autorità sanitarie. L'incremento costante delle diagnosi è tuttavia correlato non solo alla diffusione crescente delle onicomicosi nella popolazione generale, ma anche alla maggiore attenzione verso tale problema clinico. Ciononostante, è molto probabile che l'attuale profilo epidemiologico, in crescita, delle

onicomicosi rappresenti ancora solo la punta dell'iceberg e che molte infezioni rimangano misconosciute o non trattate perché scarsamente sintomatiche o perché ritenute solo lesioni estetiche.

Epidemiologia

Le onicomicosi rappresentano il 30% circa delle micosi cutanee superficiali e il 50% di tutte le onicopatie¹. Si tratta di un'affezione ubiquitaria che interessa prevalentemente gli adulti dei Paesi industrializzati, raggiungendo la massima diffusione in alcune categorie di soggetti, quali i diabetici, i pazienti con vasculopatie periferiche e gli immunocompromessi. L'epidemiologia di tale infezione presenta ampie variazioni in rela-

✉ **Manuela Papini**

Università di Perugia
Dipartimento di Specialità Medico-
Chirurgiche
Sezione di Clinica Dermatologica
Terni

Viale degli Oleandri, 62
05100 Terni
e-mail: dermatr@unipg.it

zione all'area geografica, all'età media ed alla tipologia socio-economica del campione e, soprattutto, in funzione delle modalità di rilevamento dei dati². La prevalenza di onicomicosi nella popolazione generale è stimata intorno al 3% da alcuni studi effettuati nell'ultimo decennio in Stati Uniti, Spagna e Regno Unito^{3,5}. Bassa in età infantile (0,2%)⁶, la prevalenza sale intorno al 20% nei soggetti tra 40 e 60 anni⁷ e supera il 40% negli anziani². Tuttavia, i dati epidemiologici cambiano sensibilmente quando rilevati in popolazioni selezionate. Mercantini e collaboratori⁸ in uno screening effettuato su 6.688 pazienti dermatologici dell'area urbana di Roma nel decennio 1985-1994 hanno rilevato positività colturale in 1.657 soggetti (24,8%). Questi valori sono sovrapponibili a quelli ottenuti in studi simili di svariati Paesi eu-

ropei, americani ed asiatici². La prevalenza sale ulteriormente se si considerano pazienti ancor più selezionati. Tosti e collaboratori⁹ riportano una positività degli esami micologici nel 28% circa dei pazienti valutati nell'ambulatorio delle unghie dell'Università di Bologna, mentre nello studio di Gianni e collaboratori¹⁰, condotto nell'ambulatorio di micologia dell'Ospedale S. Paolo di Milano, la prevalenza d'infezioni confermate dal laboratorio sale addirittura al 58%.

Fattori di rischio

La colonizzazione fungina dell'unghia è favorita da molteplici fattori ambientali, professionali e comportamentali, nonché dalla presenza di condizioni patologiche locali e generali. L'uso di calzature strette, pesanti e occlusive (stivali di gomma,

scarpe antinfortunistiche e "da ginnastica"), l'uso promiscuo di docce e spogliatoi e la crescente abitudine a svolgere attività sportive in palestre e piscine, rappresentano importanti fattori di rischio per lo sviluppo dell'onicomicosi dei piedi, più spesso sostenute da dermatofiti. Le attività lavorative che comportano il contatto ripetuto e prolungato con acqua, detersivi, soluzioni zuccherine e irritanti (casalinghe, addetti alla ristorazione, alle pulizie e all'assistenza degli anziani) predispongono, invece, allo sviluppo di lesioni delle mani, legate soprattutto a *Candida*.

L'iperidrosi palmo-plantare, la *tinea pedis*, la presenza di alcune dermatiti (eczema, psoriasi, ittiosi) e di onicodistrofie a varia eziologia (alluce valgo, edema da stasi, artrosi, sindrome delle unghie gialle, onicopatia psoriasica, traumi) costituiscono i

Figura 1. Anatomia dell'apparato ungueale, possibili sedi d'esordio dell'infezione e relative varietà cliniche (in rosso). In blu sono riportati gli agenti eziologici più comuni delle diverse forme cliniche.

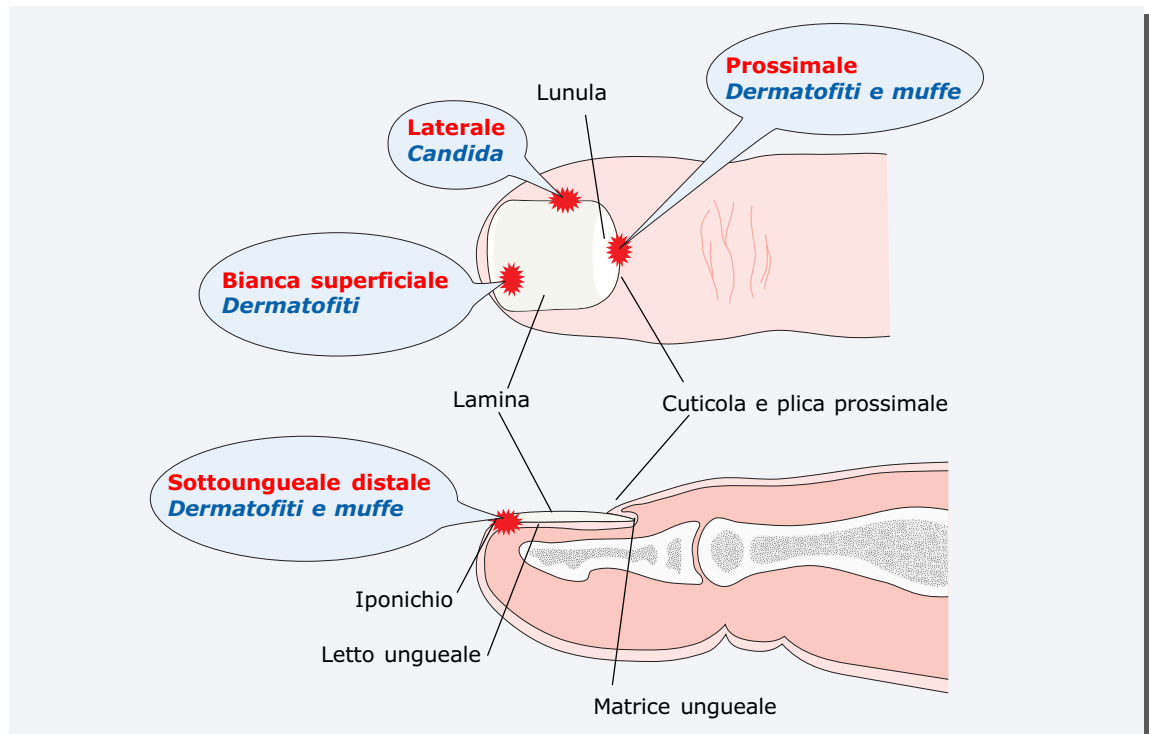
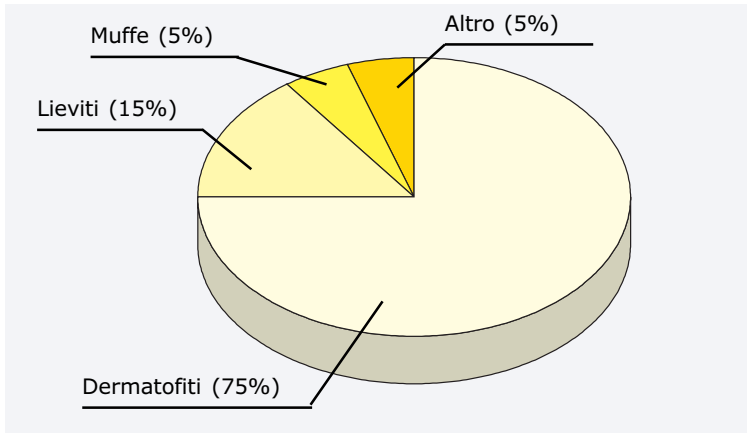


Figura 2. Prevalenza dei principali patogeni isolati in studi clinici controllati.



principali fattori predisponenti locali.

I più importanti fattori di rischio di carattere generale sono rappresentati dall'invecchiamento, cui corrisponde un'aumentata incidenza di malattie circolatorie croniche a carico del macro e del microcircolo (aterosclerosi, ipertensione arteriosa, insufficienza venosa, diabete)¹¹, dalle patologie caratterizzate da deficit più o meno severo dell'immunità (AIDS, neoplasie, diabete)¹² e dalle terapie antitumorali ed immunosoppressive utilizzate nei soggetti con malattie autoimmuni e nei trapiantati¹³. Tra i fattori di rischio rientra infine la familiarità: alcune rare condizioni ereditarie giustificano, infatti, la presenza dell'infezione in più generazioni della stessa famiglia.

Quadro clinico ed agenti eziologici

Sedi d'infezione e classificazione

Le onicomicosi delle dita dei piedi rappresentano oltre l'80% dei casi e mostrano un'incidenza lievemente maggiore nel sesso maschile, mentre le infezioni delle unghie delle mani sono più

comuni nelle donne. La maggiore frequenza di onicomicosi dei piedi è legata alla crescita più lenta dell'unghia, al maggior numero di fattori di rischio, alla frequente coesistenza di *tinea pedis* misconosciuta, alla minore rilevanza estetica delle lesioni del piede. La micosi può esordire in vari punti, da cui si estende poi per contiguità arrivando ad infettare, se non trattata, tutte le componenti anatomiche dell'apparato ungueale (figura 1). Generalmente sono interessate solo poche unghie della mano e/o del piede, ma nelle forme non trattate o misconosciute, l'infezione può interessare tutte le lamine. L'esordio ed il decorso dell'infezione dipendono dalla modalità di contagio, dall'agente infettante e dalle condizioni trofiche locali.

Nella maggior parte dei casi (70-80%), le onicomicosi sono sostenute da dermatofiti; in questo caso, secondo la nomenclatura internazionale, l'infezione prende il nome di *tinea unguium*. Le infezioni da lieviti rappresentano non più del 20% dei casi, ma sono in aumento, soprattutto le forme legate ad alcune specie di *Candida non-albicans*. Minoritarie (<5%), ma anche queste in sensibile crescita, sono le

infezioni sostenute da muffe (figura 2).

Le onicomicosi sono classificate in base alle modalità d'infezione ed alla sede primaria d'impianto del micete (figura 1). I singoli quadri clinici non sono sempre associabili a questo o a quel patogeno. La classificazione che segue, quindi, ha valore meramente descrittivo e l'isolamento colturale rimane condizione essenziale per il corretto approccio diagnostico e terapeutico. Ad un occhio esperto alcuni aspetti clinici possono suggerire il probabile agente eziologico, ma anche in questo caso la scelta terapeutica dovrà essere sempre suffragata dal reperto micologico. In tabella 1 sono riassunti i caratteri salienti clinico-epidemiologici delle diverse forme di onicomicosi in relazione all'agente eziologico.

Onicomicosi sottoungueale distale-laterale

È la forma più frequente ed è sostenuta nella maggioranza dei casi da dermatofiti, soprattutto da *Trichophyton (T.) rubrum* e da *T. mentagrophytes* varietà *interdigitale* e, più raramente, da *Epidermophyton floccosum*, da *Microsporum canis* o da specie fungine d'importazione afro-asiatica (*T. sudanense*, *T. violaceum*, *T. tonsurans*). Altri agenti etiologici di tale forma sono le muffe, soprattutto *Scopulariopsis brevicaulis*, *Aspergillus sp.* e *Acremonium sp.*, che possono anche causare infezioni miste in associazione ai dermatofiti, specie in soggetti anziani ed in presenza di onicodistrofia, deficit circolatori, diabete, immunodepressione.

Associata a *tinea pedis* in oltre il 70% dei casi, colpisce soprattutto le unghie dei piedi, in particolare quella dell'alluce (figure 3-

Tabella 1. Riepilogo delle principali caratteristiche clinico-epidemiologiche delle onicomicosi.

	Dermatofiti	Lieviti	Muffe
Specie più frequenti	<i>T. rubrum</i> ~75% <i>T. interdigitale</i> ~20% Altri ~5%	<i>C. albicans</i> > 75% Altre specie di <i>Candida</i> ~20% Altri lieviti < 5%	<i>S. brevicaulis</i> <i>Aspergillus</i> spp. <i>Fusarium oxysporum</i> <i>Acremonium</i> sp.
Localizzazione	Piedi > Mani (>80%) (~20%)	Mani > Piedi (~75%) (~25%)	Piedi > Mani
Forme cliniche più comuni	Sottoungueale distale (70%) Bianca superficiale (10%) Distrofica totale (~5%)	Laterale (> 90%)	Sottoungueale distale (80%) Laterale (~5%) Sottoungueale prossimale (~5%)
Sesso	M ≥ F	F > M	M = F
Fattori di rischio	Clima caldo-umido Scarpe occlusive Attività sportive	Macerazione e/o abuso di detergenti, traumi Diabete, altre dermatiti Deficit immunitari	Deficit circolatori Onicodistrofie Deficit immunitari
Categorie a rischio	Sportivi Lavoratori che indossano stivali e scarpe antinfortunistiche	Casalinghe Addetti alle pulizie, alla ristorazione e alla manipolazione dei cibi	Anziani Agricoltori e giardinieri Immunodepressi Portatori di neoplasie e trapiantati

4). L'infezione ha inizio a livello dell'iponicchio (forma distale), o tra questo e la plica laterale (forma laterale), per poi estendersi al letto ungueale, procedendo longitudinalmente, a cuneo, verso la lunula e, nello stesso tempo, verso la lamina sovrastante. Sul letto ungueale si accumulano squame fini e friabili che sollevano il bordo libero. La lamina diviene spessa, opaca, a superficie scabra e fessurata; assume colore bianco-giallastro o bruno-rossiccio e può distaccarsi dal letto ungueale (onicolisi). L'unghia assume talvolta un aspetto a "midollo di sambuco" del tutto simile a quello che si osserva nella psoriasi ungueale (figura 8A). Il margine libero è irregolarmente eroso e dentellato. Nelle fasi più avanzate, la lamina si distacca completamente dal letto sottostante e si sfal-

da progressivamente, riducendosi ad una sottile stria nella zona della lunula. Quando l'infezione è causata dalla rara variante melanoide di *T. rubrum*, l'area ungueale colpita mostra una pigmentazione nerastra che può indurre il sospetto di un melanoma del letto ungueale.

Onicomicosi bianca superficiale

Quasi esclusiva delle unghie dei piedi, questa forma è sostenuta in oltre il 90% dei casi da *T. mentagrophytes* interdigitale e più raramente da *T. rubrum* o da alcune muffe. Questi miceti sono in grado di parassitare la superficie dorsale della lamina, ove la cheratina è particolarmente compatta e resistente, formando chiazze biancastre o più raramente giallastre, inizialmente piccole e di forma variabile, in

corrispondenza delle quali la superficie appare irregolare, rugosa e friabile. Successivamente, le chiazze si fondono, andando ad interessare ampie zone o tutta la superficie della lamina.

Onicomicosi sottoungueale prossimale

Rara negli individui sani, questa varietà clinica è legata in genere a *T. rubrum* e predilige i soggetti con alterazioni immunitarie T-cellulari (CD4/CD8); per questa ragione è spesso considerata un marcatore di progressione dell'infezione da HIV. Colpisce indifferentemente le unghie delle mani e dei piedi; in alcuni casi è secondaria a traumatismi locali. L'infezione inizia a livello della piega ungueale prossimale e poi si estende verso la matrice e la porzione neoformata della

lamina, progredendo in direzione distale. All'esordio, si presenta come un'alterazione circoscritta della lunula, che appare di colore bianco-giallastro. Col progredire dell'infezione si osservano scollamento della porzione prossimale della lamina dal tessuto molle circostante (onicomadesi), ipercheratosi del letto ungueale e talvolta distacco completo della lamina.

Onicomicosi laterale e prossimale con perionissi cronica

Questa forma di onicomicosi, molto più frequente della precedente, fa seguito all'infezione delle pliche periungueali da parte di miceti non molto efficienti nel parassitare primitivamente una lamina ungueale sana. È legata nella quasi totalità dei casi a lieviti del genere *Candida* e, più raramente a muffe (*Fusarium oxysporum*, *Aspergillus sp.*). Causata prevalentemente da *C. albicans*, colpisce una o più dita, mono o bilateralmente, ed ha come sedi preferenziali le unghie delle mani (figura 5) e quelle già interessate da traumi o da altre condizioni patologiche.

L'infezione inizia a livello della plica laterale, che diviene eritematosa, edematosa e leggermente dolente. La flogosi coinvolge progressivamente tutto il perinichio, formando una sorta di cuscinetto arrossato e rigonfio, la cui compressione è molto dolorosa e causa la fuoriuscita di una piccola goccia di pus biancastro e denso. La flogosi periungueale presenta fasi alterne di regressione e riacutizzazioni, accompagnate da rallentamento di crescita della matrice e comparsa di solchi trasversali della lamina (solchi di Beau). L'infezione si estende successivamente alla lamina, che diviene opaca, irregolare, giallo-bru-

Figura 3. Onicomicosi sottoungueale distale-laterale da *T. interdigitale*.

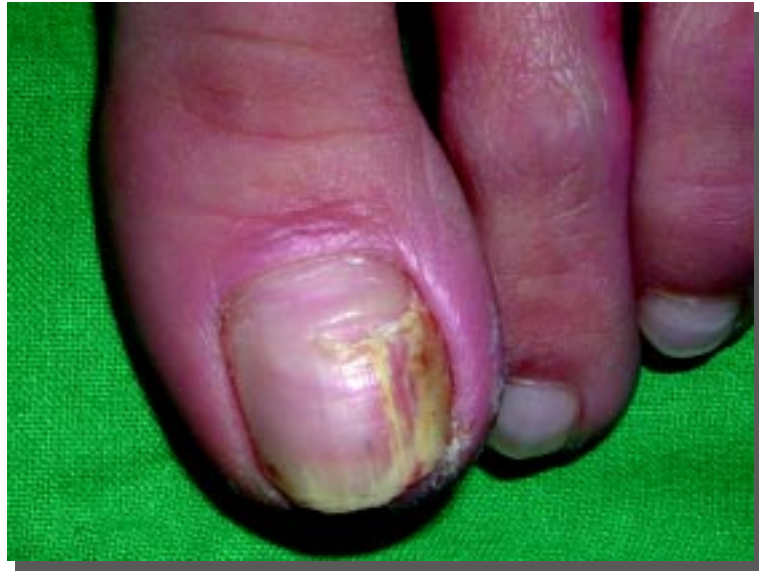
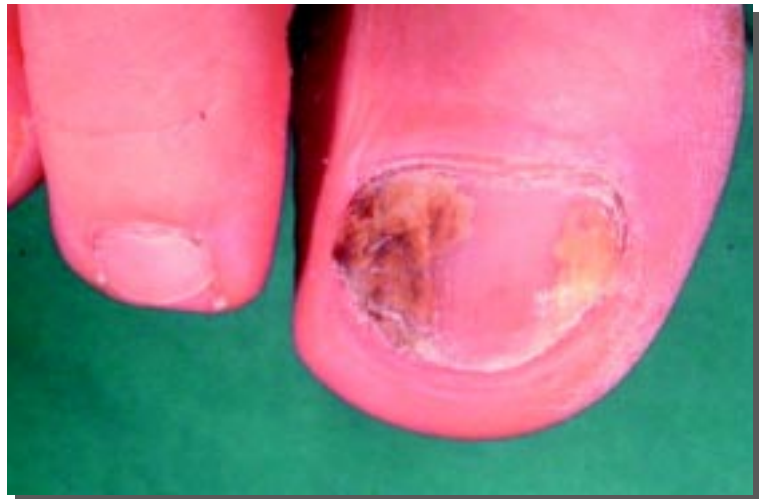
Figura 4. Onicomicosi sottoungueale distale-laterale da *T. rubrum*. In questo caso sono presenti due focolai d'infezione distinti in prossimità delle pliche laterali.



nastra, o talora verdastra, per associazione microbica tra *Candida* e batteri, in genere *Pseudomonas*, *Proteus* o *Stafilococco aureo*.

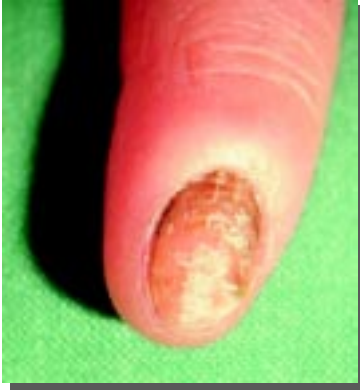Onicomicosi distrofica totale

Raramente primitiva, l'onicomicosi totale rappresenta in genere la fase terminale delle varietà cliniche già descritte, soprattutto della forma sottoungueale distale-laterale da dermatofiti o da muffe¹⁴. La lamina si presen-

ta totalmente ispessita, opaca, di colorito bianco-giallastro o brunoastro, friabile e simile a legno fradicio (figura 7). Lo sbriciolamento progressivo della lamina può giungere a denudare tutto il letto ungueale.

L'onicomicosi totale primitiva è caratteristica della candidiasi muco-cutanea cronica, condizione correlata a vari tipi di deficit (in genere congeniti) dell'immunità cellulo-mediata, che determinano l'insorgenza di in-

Figura 5. Onicomicosi laterale con perionissi da *C. albicans*.



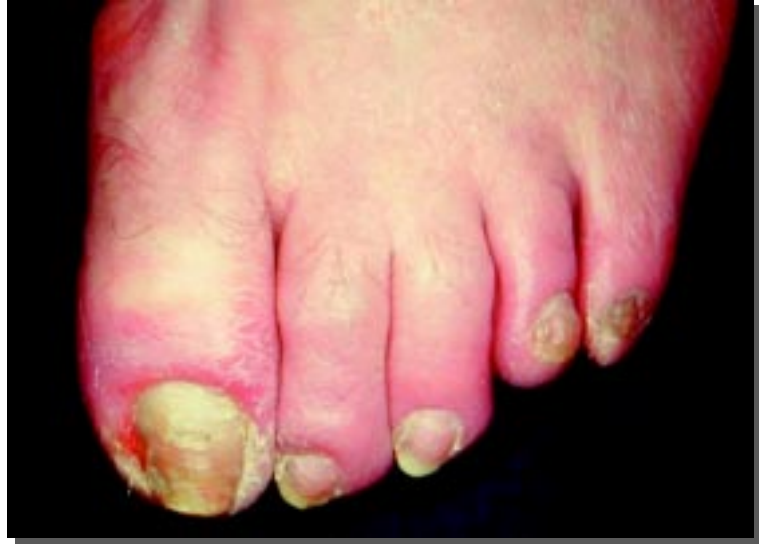fezioni candidiasiche multiple, cronico-recidivanti.

Onicomicosi in particolari gruppi di popolazione

Onicomicosi negli anziani (>65 anni)

E' noto che l'età costituisce un fattore di rischio per il contagio; inoltre, lo sviluppo di micosi dell'unghia negli anziani è favorito dal ridotto trofismo locale e dalla frequente presenza di molteplici patologie. Gli studi di prevalenza sono tuttavia rari in età geriatrica. In uno dei più recenti, 450 soggetti sopra i 65 anni, di entrambi i sessi, con sospetta micosi dell'alluce sono stati sottoposti a prelievo di campioni osservati con esame microscopico a fresco e/o con coltura¹⁵. I risultati di questo studio sono interessanti non tanto per l'elevato tasso di positività registrato (46,4% infezioni monomicotiche e 30,4% infezioni miste), quanto per l'elevata incidenza di muffe (59,9%), a fronte di un'incidenza relativamente bassa di dermatofiti (23,8%). Questi dati suggeriscono un consistente switching della flora micotica verso lieviti ed altre specie opportunistiche nei soggetti più anziani.

Figura 6. Onicomicosi laterale con perionissi da *Fusarium oxysporum* in soggetto con piede diabetico.



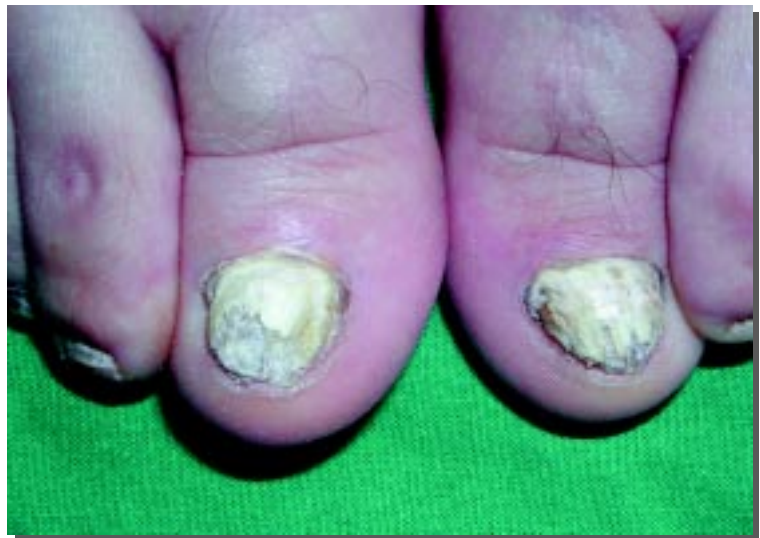Onicomicosi nel paziente diabetico

Il diabete costituisce una condizione di rischio infettivo di grande importanza, sia per le alterazioni vascolari associate all'iperglicemia sia per le ridotte capacità di risposta immune. In uno studio di sorveglianza canadese, condotto da Gupta e collaboratori, è stata osservata la presenza di onicodistrofia nel 46% dei pazienti diabetici, con positività

culturale nel 26% dei casi¹⁶. In questa coorte, l'età media era molto bassa (56 anni), mentre è noto che nei diabetici ultrasessantenni e in quelli con complicanze vascolari e neurologiche i tassi di positività micologica si attestano su valori sensibilmente più elevati¹⁷.

Il paziente diabetico spesso ignora o trascura la presenza dell'infezione fungina, soprattutto a livello dei piedi, ritenen-

Figura 7. Onicomicosi distrofica totale da *T. interdigitale* di entrambi gli alluci.



dola un problema puramente estetico e comunque non rilevante per la salute. Tuttavia, le alterazioni dell'unghia legate all'infezione fungina (ispessimento della lamina, desquamazione ed eventuale perionissi) costituiscono un fattore di rischio per la penetrazione di batteri e lo sviluppo di lesioni ascessuali e necrotico-gangrenose ben più temibili^{12,17}.

Onicomicosi nei pazienti con AIDS e negli immunocompromessi

Gli individui HIV-positivi mostrano un'accentuata predisposizione allo sviluppo di queste infezioni. La prevalenza di onicomicosi nei soggetti con AIDS è pari al 20-24%, sebbene l'infezione da HIV non sia universalmente riconosciuta come un fattore predisponente¹⁸. Nello studio di Gupta e collaboratori, condotto su 400 soggetti HIV-positivi con età media di 39 anni, una bassa conta dei CD4+ è risultata associata ad un maggior rischio di infezione¹⁸. In questi soggetti si osservano spesso varietà cliniche non comuni per frequenza (forma sottoungueale prossimale), per rapidità di progressione verso la distrofia totale e/o per la relativa rarità degli agenti eziologici coinvolti (muffe, infezioni miste). Altre forme d'immunodepressione spontanea (immunodeficienze, morbo di Cushing, neoplasie, insufficienza renale cronica, cirrosi) o iatrogena (immunosoppressori, antitumorali) sono ritenute un importante fattore di rischio per le onicomicosi. Tuttavia, gli studi clinici controllati su tali gruppi di pazienti sono assolutamente sporadici e suggeriscono per lo più un'accentuata predisposizione verso le micosi opportunistiche, piuttosto

che un aumento dell'incidenza di onicomicosi².

Diagnosi

La diagnosi di onicomicosi è basata non solo sull'obiettività clinica, ma anche sull'anamnesi accurata personale e familiare. Pur rappresentando la patologia ungueale più comune, le infezioni fungine sono responsabili soltanto del 50% delle distrofie ungueali; ne deriva che la diagnosi clinica deve essere sempre confermata dalla dimostrazione dell'agente patogeno per mezzo dell'esame microscopico diretto e dell'esame colturale del materiale prelevato dalle lesioni¹⁴. In alcuni casi è utile l'esame istologico della lamina ungueale¹⁹.

Raccolta del campione

L'esame micologico richiede il prelievo di materiale dall'area colpita. Occorre ricordare che le indagini micologiche nelle onicomicosi sono gravate da un'elevata percentuale di falsi positivi e negativi, che può raggiungere il 25-30% anche nei laboratori più qualificati¹⁹. Gran parte di questi risultati erronei sono legati alla raccolta di un campione non idoneo.

Nell'onicomicosi sottoungueale distale-laterale si asportano con la tronchesina alcuni frammenti del bordo libero dell'unghia e si raccolgono i detriti presenti sull'iponichio, cercando di raggiungere, con la lama del bisturi, il margine più prossimale della zona infetta, dove il micete è in attiva replicazione. Nell'onicomicosi laterale e prossimale, il prelievo viene eseguito a livello della porzione interessata dall'infezione (plica laterale, prossimale o lunula), aiutandosi eventualmente con una piccola curetta non tagliente. Nelle forme bian-

che superficiali, si asportano alcune scaglie grattando la superficie della lamina ungueale sede delle chiazze biancastre.

Il materiale raccolto è quindi posto in un contenitore sterile e conservato a temperatura ambiente fino all'invio presso un laboratorio micologico qualificato.

Esame microscopico diretto

Una parte del materiale ungueale prelevato è posta su vetrino, incubata per 1-4 ore in una soluzione di KOH al 20% e quindi osservata al microscopio, a piccolo e medio ingrandimento. Questa metodica permette di dimostrare rapidamente la presenza del micete, anche in caso di ife poco vitali, e costituisce un test diagnostico di facile attuazione, economico, sensibile (85-90% in caso di infezione da dermatofiti²⁰) ed attendibile, ma non consente l'identificazione di specie.

Esame colturale

L'esame colturale su agar di Sabouraud permette l'isolamento del micete. Occorre ricordare che, mentre i lieviti crescono rapidamente e sono identificabili già dopo 48 ore dalla semina, lo sviluppo di dermatofiti e muffe richiede tempi d'incubazione molto lunghi, talvolta anche di 3-4 settimane.

L'isolamento in coltura di un dermatofita è ritenuto di per sé sufficiente per convalidare la diagnosi di *tinea unguium*, mentre quando il micete isolato è un lievito o una muffa, l'esame colturale deve essere ripetuto almeno due volte, con materiale ungueale fresco, per escludere che il reperto ottenuto dalla prima coltura possa essere legato ad una semplice contaminazione ambientale¹⁹.

Esame istologico

Non è un esame di routine nella diagnostica delle micosi ungueali, ma può essere particolarmente utile quando gli esami microscopico e colturale risultino non conclusivi¹⁹. Nelle onicomicosi distali e totali è sufficiente eseguire l'indagine su un frammento del bordo libero dell'unghia, prelevato con la tronchesina, in modo incruento. Raramente è necessario ricorrere ad una vera e propria biopsia dell'unghia e dei tessuti circostanti.

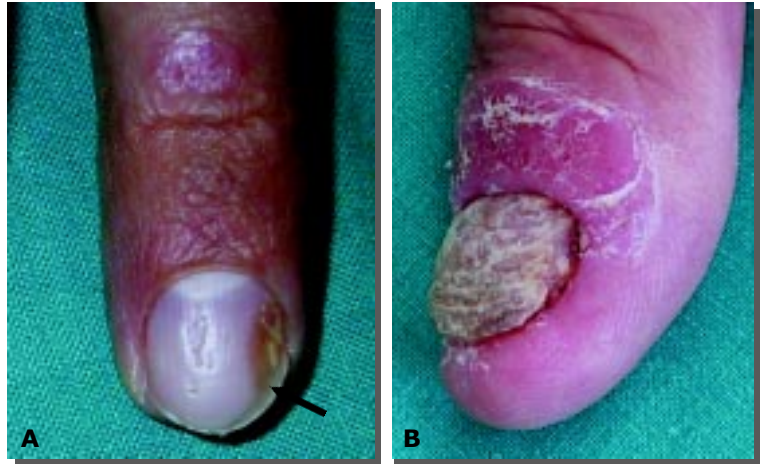Diagnosi differenziale

Molte affezioni ungueali possono presentare un quadro clinico simile a quelli delle onicomicosi. Per formulare una diagnosi corretta e stabilire la terapia più adeguata si devono poter escludere le seguenti patologie: psoriasi ungueale (figura 8), *lichen planus* (figura 9), dermatite da contatto e atopica, lesioni traumatiche, sindrome delle unghie gialle, sindrome di Reiter, acrodermatite continua, scabbia, melanoma, onicolisi e perionisi da altre cause²¹. Le diagnosi differenziali che s'impongono più spesso sono: 1) le onicopatie in corso di *lichen planus* e di alopecia areata, caratterizzate da strie longitudinali, fissurazioni, ipercheratosi e possibile distruzione della lamina con formazione di pterigio; 2) l'onicopatia psoriasica, in cui sono presenti "pitting", ipercheratosi subungueale, onicolisi distale o a macchia d'olio; 3) le distrofie laterali da microtraumi (figura 10).

Trattamento

La scelta terapeutica deve tener conto di numerosi fattori, tra cui l'età, il profilo clinico e la compliance del paziente, la sua storia familiare, l'agente infettante, le interazioni con altri farmaci

Figura 8. Onicopatia psoriasica. In A si possono notare un'area di onicolisi laterale a macchia d'olio (freccia) e, al centro della lamina, il tipico "pitting", con alcune depressioni puntiformi isolate ed altre confluenti a formare un'unica depressione a stria. In B è presente ipercheratosi a midollo di sambuco che coinvolge tutta la lamina. In entrambi i casi sono presenti chiazze psoriasiche sulla cute dello stesso dito.



non sospensibili, la tossicità potenziale e il costo del trattamento²²⁻²⁴. La gamma di soluzioni comprende:

- 1) il trattamento topico;
- 2) il trattamento con antimicotici orali;
- 3) l'avulsione chimica o chirurgica, oggi limitata ai casi severi e resistenti alle altre terapie.

Trattamento topico

In monoterapia, gli antimicotici

topici tradizionali (creme, lozioni) hanno dimostrato efficacia limitata, con tassi di guarigione completa non superiori al 10%^{25,26}. Tra i prodotti di più recente commercializzazione, appositamente formulati per il trattamento delle unghie, la ciclopiroxolamina (smalto all'8%) e l'amorolfina (smalto al 5%) danno risultati migliori, soprattutto in presenza di infezioni limitate per estensione e numero

Figura 9. Onicopatia in corso di *lichen planus*. In A, la lamina è solcata longitudinalmente, frammentata al margine libero; è presente inoltre piccolo ematoma traumatico del letto ungueale. In B, la lamina ungueale dell'alluce è ispessita e ampiamente sgretolata; a livello del secondo dito, la lamina ipercheratosica mostra ancora la caratteristica striatura longitudinale.

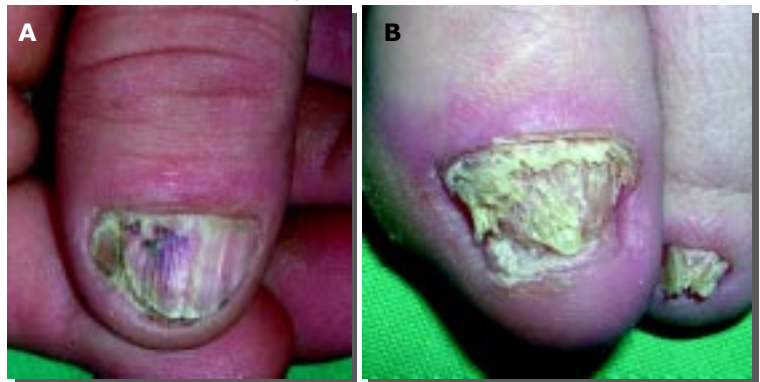

Tabella 2. Terapia sistemica delle onicomicosi.

Farmaco	Protocolli terapeutici	% guarigione		Monitoraggio
		Micologica	Clinica	
Terbinafina	Terapia continuativa: 250 mg/die x 6 sett. (mani) 250 mg/die x 12 sett. (piedi)	78%	53%	Ematocrito completo + ALT/AST basale e una volta al mese
Itraconazolo	Terapia continuativa: 200 mg/die x 6 sett. (mani) 200 mg/die x 12 sett. (piedi) Terapia pulsata: 200 mg x 2/die x 1 sett al mese, x 2-3 mesi (mani) 200 mg x 2/die x 1 sett. al mese, x 3-4 mesi (piedi)	70%	80-90%	ALT/AST basale e una volta al mese
Fluconazolo*	Terapia intermittente: 150-450 mg 1 volta a sett. x 6-9 mesi	70%	~90%	Nessuno (consigliabile valutazione basale della funzionalità epatica)
*Indicazione al trattamento delle onicomicosi non registrata in Italia				

di unghie colpite. L'associazione o l'alternanza con preparati a base d'urea al 40%, in medicazione occlusiva, può migliorare la penetrazione dell'antimicotico topico. Oltre alla scarsa efficacia, i preparati topici richiedono lunghi periodi di trattamento, influenzando negativamente sulla motivazione e sulla compliance dei pazienti. Per tale motivo, l'impiego della via topica è oggi considerato di seconda scelta rispetto a quello sistemico, caratterizzato invece da elevata efficacia e buona maneggevolezza²⁷.

Terapia orale

Griseofulvina e ketoconazolo sono state fino ai primi anni '90 le uniche molecole disponibili per il trattamento orale delle micosi. La limitata efficacia antimicotica, lo spettro d'azione ridotto, la farmacocinetica non ottimale, nonché l'elevata incidenza di reazioni avverse nelle terapie protratte, hanno portato inevitabilmente al declino di queste molecole con l'avvento dei nuovi triazolici sistemici e delle allilamine, che presentano efficacia maggiore, profilo farma-

cologico più favorevole, miglior rapporto costo-efficacia e consentono di realizzare programmi di trattamento personalizzati. Grazie alle loro proprietà farmacocinetiche e di spettro, itraconazolo e fluconazolo tra i triazolici e terbinafina tra le allilamine, hanno mostrato una notevole efficacia anche con trattamenti più brevi, un buon profilo di sicurezza ed elevati tassi di guarigione micologica^{27,28}.

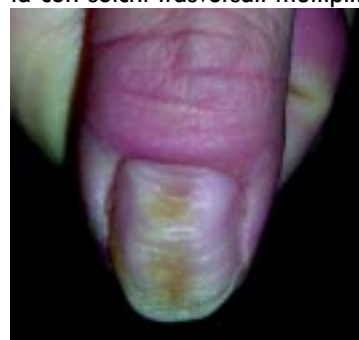Terbinafina

La terbinafina è un'allilamina attiva per via orale contro i dermatofiti, ma non sui lieviti e su molte muffe. Essa raggiunge la porzione distale della lamina in 3-8 settimane e, una volta terminato il trattamento, vi permane per circa 3 mesi. Evidenze cliniche dimostrano che al dosaggio di 250 mg/die il farmaco, somministrato in terapia continuativa per un periodo di 6 settimane (per le mani) o di 12 settimane (per i piedi), induce tassi di guarigione micologica pari al 70-80% e clinica pari al 60-70%^{29,30}. Sono attualmente allo studio protocolli di trat-

tamento più brevi e/o intermittenti, che stanno dando risultati promettenti; i dati finora raccolti sono tuttavia insufficienti a consigliare l'uso routinario di questi schemi terapeutici³¹.

Nel recente studio di confronto terbinafina *vs* itraconazolo, terbinafina si è dimostrata superiore alla dose di 250 mg/die per 3-4 mesi rispetto al trattamento con itraconazolo pulsato (400 mg/die x 7 gg all'inizio di ogni mese x 3-4 mesi). I migliori ri-

Figura 10. L'onicotillomania (tic nevrotico caratterizzato da traumatismo reiterato della plica prossimale) determina una depressione longitudinale combinata con solchi trasversali multipli.



sultati ottenuti in questo studio con terbinafina devono essere tuttavia rapportati alla dose cumulativa somministrata nel periodo di trattamento, molto più alta per terbinafina rispetto ad itraconazolo, con evidenti ricadute sul piano della tossicità potenziale, della compliance e dei costi generali³². Un aspetto importante del trattamento con terbinafina è la sua inefficacia nelle onicomicosi sostenute da lieviti e da svariate muffe; questo spettro d'azione limitato impone l'acquisizione dei risultati dell'esame colturale prima di iniziare il trattamento.

Gli effetti collaterali della terbinafina sono relativamente rari, lievi e transitori; tuttavia, questa molecola, metabolizzata a livello epatico, interagisce con svariati farmaci d'uso comune e può indurre alterazioni ematologiche e delle transaminasi³³. Per questo motivo, è consigliabile eseguire test di funzionalità epatica e l'esame emocromocitometrico completo prima dell'inizio della terapia e ogni 4-6 settimane durante il trattamento.

Itraconazolo

Dotato dello spettro d'azione più ampio tra gli antimicotici orali, questo triazolico è efficace contro dermatofiti, lieviti e muffe ed è quindi ritenuto "farmaco d'elezione" nel trattamento di tutte le onicomicosi. Itraconazolo è rilevabile nello stra-

to corneo già dopo 24 ore dall'inizio del trattamento ed è in grado di raggiungere la porzione distale della lamina in 7-10 giorni. Una volta terminato il trattamento, esso permane in concentrazioni terapeutiche (MIC=100-300 ng/g) per 6 mesi nelle unghie delle mani e per 9 in quelle dei piedi, mentre viene eliminato rapidamente dal circolo ematico³⁴. Le caratteristiche di penetrazione e persistenza della molecola nella lamina spiegano gli elevati tassi di guarigione clinica e microbiologica. Studi clinici evidenziano, inoltre, il buon profilo di sicurezza e tollerabilità di itraconazolo, con una bassa incidenza di effetti indesiderati e una modesta epatotossicità^{33,35}.

In virtù del particolare profilo farmacocinetico dell'itraconazolo, negli ultimi anni si è affermato il trattamento intermittente o "pulse therapy" (tabella 2). La terapia pulsata consente numerosi vantaggi in termini di dose cumulativa somministrata, effetti collaterali e costi terapeutici, a fronte di risposte cliniche e microbiologiche sovrapponibili a quelle della terapia continuativa. Nelle onicomicosi dell'alluce, la somministrazione di itraconazolo (200 mg/bid x 7gg), ripetuta per 3 volte a distanza di 4 settimane, ha indotto risoluzione nell'82% delle infezioni sostenute da *T. rubrum*^{36,37}. Eccellenti risultati sono stati ottenuti anche nelle infezioni sostenute da muf-

fe, quali *Scopulariopsis brevicaulis* e *Fusarium spp*³⁷. La terapia pulsata presenta numerosi vantaggi rispetto ai regimi standard³⁷⁻⁴⁰: 1) uguale efficacia; 2) minor numero di effetti collaterali; 3) maggiore compliance; 4) minore probabilità d'interferenze farmacologiche; 5) rilevante vantaggio farmaeconomico.

Fluconazolo

Caratterizzato da uno spettro di attività simile a quello dell'itraconazolo, presenta tuttavia uno spettro d'azione più limitato (inattivo su molte muffe) e una maggiore incidenza di resistenze a causa del vasto impiego di questo farmaco negli ultimi 10 anni⁴¹. Per quanto riguarda il trattamento delle onicomicosi, la letteratura disponibile non fornisce dati coerenti circa l'adozione di schemi di terapia pulsata. Questa carenza è direttamente correlata alla diversa farmacocinetica del fluconazolo, che raggiunge concentrazioni plasmatiche molto elevate ma non ha grande affinità per i tessuti cheratinizzati. Effetti collaterali lievi e transitori quali nausea, cefalea, disturbi gastro-intestinali, prurito e alterazioni della funzionalità epatica si registrano nel 5% dei pazienti trattati. Come l'itraconazolo, il fluconazolo interagisce con alcuni farmaci e deve quindi essere utilizzato con cautela nei pazienti con patologie concomitanti³³. **TM**

Bibliografia

1. Scher RK, Coppa LM. Advances in the diagnosis and treatment of onychomycosis. *Hosp Med* 1998; 34:11-20.
2. Pereiro M Jr, Toribio J. Epidemiology of onychomycosis. *State of the art. J Mycol Med* 2002; 12:175-182.
3. Robert DT. Oral therapeutic agents in fungal nail disease. *J Am Acad Dermatol* 1994; 31:S78-S81.
4. Williams HC. The epidemiology of onychomycosis in Britain. *Br J Dermatol* 1993; 129:101-109.
5. Sais G, Jucglà J, Peyri J. Prevalence of dermatophyte onychomycosis in Spain: a cross-sectional study. *Br J Dermatol* 1995; 132:758-761.
6. Elewski BE. Cutaneous mycoses in children. *Br J Dermatol* 1996; 134 (suppl 46):7-11.
7. Scher RK. Onychomycosis: therapeutic update. *J Am Acad Dermatol* 1999; 40:S21-S26.
8. Mercantini R, Marsella R, Moretto D. Onychomycosis in Rome, Italy. *Mycopathologia* 1996; 136:25-32.

9. **Tosti A, Piraccini BM, Lorenzi S.** Onychomycosis caused by nondermatophytic molds: Clinical features and response to treatment of 59 cases. *J Am Acad Dermatol* 2000; 42:217-224.
10. **Gianni C, Cerri A, Crosti C.** Non-dermatophytic onychomycosis. An underestimated entity? A Study of 51 cases. *Mycoses* 1999; 49:29-33.
11. **Tosti A, Piraccini BM, Mariani R, et al.** Are local and systemic conditions important for the development of onychomycosis? *Eur J Dermatol* 1998; 8:41-44.
12. **Levy LA.** Epidemiology of onychomycosis in special-risk populations. *J Am Podiatric Med Assoc* 1997; 87:546-550.
13. **Virgili A, Zampino MR, La Malfa V, et al.** Prevalence of superficial dermatomycoses in 73 renal transplant recipients. *Dermatology* 1999; 199:31-34.
14. **Elewski BE.** Onychomycosis: pathogenesis, diagnosis and management. *Clin Microbiol Rev* 1998; 11:415-429.
15. **Scherer WP, McCreary JP.** The diagnosis of onychomycosis in a geriatric population: a study of 450 cases in South Florida. *J Am Podiatr Med Assoc* 2001; 91:456-464.
16. **Gupta AK, Konnikov N, MacDonald P, et al.** Prevalence and epidemiology of toenail onychomycosis in diabetic subjects: a multicentre survey. *Br J Dermatol* 1998; 139:665-671.
17. **Gupta AK, Humke S.** The prevalence and management of onychomycosis in diabetics patients. *Eur J Dermatol* 2000; 10:379-384.
18. **Gupta AK, Tabora P, Tabora V, et al.** Epidemiology and prevalence and of onychomycosis in HIV-positive individuals. *Int J Dermatol* 2000; 39:746-753.
19. **Gianni C, Morelli V, Cerri A, et al.** Usefulness of histological examination for the diagnosis of onychomycosis. *Dermatology* 2001; 202:283-288.
20. **Crissey JT.** Common dermatophyte infections. A simple diagnostic test and current management. *Post-grad Med* 1998; 103:191-192, 197-200, 205.
21. **Lynde C.** Nail disorders that mimic onychomycosis: what to consider. *Cutis* 2001; 68 (Suppl 2):8-12.
22. **Elewski BE.** Onychomycosis. Treatment, quality of life, and economic issues. *Am J Clin Dermatol* 2000; 1:19-26.
23. **Roberts DT, Taylor WD, Boyle J & British Association of Dermatologist.** Guidelines for treatment of onychomycosis. *Br J Dermatol* 2003; 148:402-410.
24. **Rodgers P, Bassler M.** Treating onychomycosis. *Am Fam Physician* 2001; 63: 663-72, 677-678.
25. **Bodman MA, Feder L, Nace AM.** Topical treatments for onychomycosis: a historical perspective. *J Am Podiatr Med Assoc* 2003; 93:136-141.
26. **Gupta AK, Joseph WS.** Ciclopirox 8% nail laquer in the treatment of onychomycosis of the toenails in the United States. *J Am Med Assoc* 2000; 90:495-501.
27. **Harrell TK, Necomb WW, Replogle WH.** Onychomycosis: improved cure rates with itraconazole and terbinafine. *J Am Board Fam Pract* 2000; 13:268-273.
28. **Iozumi K, Hattori N, Adachi M, et al.** Long-term follow-up study of onychomycosis: cure rate and dropout rate with oral antifungal treatments. *J Dermatol* 2001; 28:128-136.
29. **Hofmann H, Brautigam M, Weidinger G, et al.** Treatment of toenail onychomycosis. A randomized, double-blind study with terbinafine and griseofulvin. LAGOS II Study Group. *Arch Dermatol* 1995; 131:919-922.
30. **Darkes MJ, Scott LJ, Goa KL.** Terbinafine: a review of its use in onychomycosis in adults. *Am J Clin Dermatol* 2003; 4:39-65.
31. **Goodfield MJ, Andrew L, Evans EG.** Short term treatment of dermatophyte onychomycosis with terbinafine. *BMJ* 1992; 304:1151-1152.
32. **Sigurgeirsson B, Olafsson JH, Steinsson J, et al.** Long-term effectiveness of treatment with Terbinafine vs Itraconazole in onychomycosis. *Arch Dermatol* 2002; 138:353-357.
33. **Katz HI, Gupta AK.** Oral antifungal drug interactions. *Dermatol Clin* 1997; 15:535-544.
34. **Chen J, Liao W, Wen H, et al.** A comparison among four regimens of itraconazole treatment in onychomycosis. *Mycoses* 1999; 42:93-96.
35. **Gupta AK, De Doncker P, Scher RK, et al.** Itraconazole for the treatment of onychomycosis. *Int J Dermatol* 1998; 37:303-308.
36. **Gupta AK, Maddin S, Arlette J, et al.** Itraconazole pulse therapy is effective in dermatophyte onychomycosis of the toenail: a double-blind placebo-controlled study. *J Dermatol Treat* 2000; 11:33-37.
37. **Gupta AK, De Doncker P, Haneke E.** Itraconazole pulse therapy for the treatment of *Candida* onychomycosis. *J Eur Acad Dermatol Venereol* 2000; 15:112-115.
38. **De Doncker P, Gupta AK, Marynissen G, et al.** Itraconazole pulse therapy for onychomycosis and dermatomycosis: an overview. *J Am Acad Dermatol* 1997; 37:969-974.
39. **De Doncker P, Decroix J, Piarard GE, et al.** Antifungal pulse therapy for onychomycosis. A pharmacokinetic and pharmacodynamic investigation of monthly cycles of 1-week pulse therapy with itraconazole. *Arch Dermatol* 1996; 132:34-41.
40. **Bootman JL.** Cost-effectiveness of two new treatments for onychomycosis: an analysis of two comparative clinical trials. *J Am Acad Dermatol* 1998; 38 (5pt3):S69-S72.
41. **Scher RK, Breneman D, Rich P, et al.** Once-weekly fluconazole (150, 300, 450 mg) in the treatment of distal subungual onychomycosis of the toenail. *J Am Acad Dermatol* 1998; 38 (5pt2):577-586.

Janssen

pag 1